［透析医療における Current Topics 2008］

透析アミロイドーシスの整形外科的治療

今井　亮[*1]　小野利彦[*2]

＊1 医療法人桃仁会桃仁会病院整形外科　＊2 同　泌尿器科

key words：透析アミロイドーシス，手術療法，アミロイド骨関節症，透析性脊椎症，アミロイド骨嚢胞

要　旨

1985 年，下条らにより DRA の前駆蛋白質が β_2-m であることが明らかにされたが，アミロイド線維形成や発症の詳細なメカニズムは未だ解明されていない．しかし，臨床の現場では現在解明されコンセンサスが得られている範囲でその病態を理解し，根拠ある治療や助言を患者に提供することが求められている．ここでは発生頻度が高い骨・関節アミロイドーシスの病態，手術のタイミングおよび手術法について解説する．

1　透析アミロイドーシス概論

β_2 ミクログロブリン（β_2-m と略す）が組織に沈着し多彩な臨床像を呈する透析アミロイドーシス（DRA と略す）は，骨，関節，腱，靭帯など運動に関係する臓器に好発するのが特徴であり（**表 1**），透析開始後 10 年で 40%，20 年で 90% の患者に発症するといわれている．1985 年，下条らにより DRA の前駆蛋白質が β_2-m であることが明らかにされたが[1]，アミロイド線維形成や発症の詳細なメカニズムは未だ解明されていない．しかし，臨床の現場では現在解明されコンセンサスが得られている範囲でその病態を理解し，根拠ある治療や助言を患者に提供することが求められている[2, 3]．

DRA の予防と治療法を**表 2** に示す．β_2-m 産生の抑制，血中 β_2-m の除去，薬剤による炎症反応の抑制などの内科的治療は，DRA の発症を遅延し症状を軽減するが，組織に沈着したアミロイドを除去することはできない[4~6]．DRA は進行性のため，無為に放置したり手術のタイミングを逸すると生命に直接の影響はないが，ADL や QOL を低下させる．

そこで，発生頻度が高い骨・関節アミロイドーシスの病態と外科的治療について解説する．

表 1　アミロイド沈着部位と臨床像

アミロイド沈着部位		臨　床　像
運動器	骨・関節	アミロイド関節症：肩，手，股，膝，足，指 DIP 破壊性関節症：股 アミロイド骨嚢胞：肩，手，股，膝 透析脊椎症：頚椎，腰椎
	軟部組織	手根管症候群，ばね指，滑液包炎，手伸筋腱腱鞘滑膜炎
その他		消化管―下痢，舌―巨舌，心―心不全，腎―腎結石，皮下脂肪組織―皮下腫瘤

表 2　透析アミロイドーシスの予防と治療

1. 予防対策
   - β_2-m の除去
   - β_2-m 産生の抑制
2. 治療
   - 内科的治療：NSAIDs，ステロイド薬，β_2-m 吸着カラム
   - 外科的治療

Surgical treatments for orthopaedic complications in dialysis related amyloidosis
Toujinkai Hospital
Ryo Imai
Toshihiko Ono

2　軟部組織の透析アミロイドーシス

軟部組織のDRAに関して，1996年，奥津はsynovial-ligament-amyloidosis-complex syndrome（SLACS）という新しい概念を提唱した[7]．管腔を通る神経や腱は，アミロイド沈着により，容量の増加や靱帯・滑膜の肥厚により管腔の相対的な狭小化をきたし発症する（**図1**）．手根管症候群，足根管症候群，肘部管症候群などの絞扼性神経障害，ばね指，指伸筋腱腱鞘滑膜炎などが代表的な疾患である．

1）　手根管症候群 CTS

【病態】 アミロイド沈着による屈筋支帯の肥厚や屈筋腱腱鞘滑膜炎により手根管内圧が高くなり，正中神経が絞扼されて生じる絞扼性神経障害である．

【治療】 内科的治療は症状を軽減し進行を遅延させる効果がある．保存療法にもかかわらず透析時痛や夜間痛が発生すれば外科的療法が選択される．手術は局所麻酔下の直視下手根管開放術と鏡視下手根管開放術があるが，再発を考慮して後者を行う施設が多い（**図2**）[8]．

【転帰・予後】 疼痛は手術後数日で寛解するが，しびれや知覚障害の回復には数カ月を要することが多い．再発率は0.2〜16％と様々である．

2）　ばね指

【病態】 指屈筋腱がA1輪状腱鞘の入口部で引っかかり，弾発現象を生じる疾患である．弾発現症は腱鞘の肥大，腱自体の浮腫性肥大，屈筋腱腱鞘滑膜炎による滑膜肥厚および肉芽の屈筋腱内侵入などが原因になっている．

【治療】 初期では，内科的治療によりこわばりや弾発症状の軽減や進行の遅延を期待できるが，弾発現象や剛直指を認めるときは手術的治療の適応である．手術は局所麻酔下で直視下にA1輪状腱鞘を切開し，さらに可及的滑膜切除術，肉芽切除，屈筋腱間の癒着剥離などの追加処置を必要とすることが多い（**図3**）．

【転帰・予後】 一般に術後早期に改善するが，剛直指の症例では近位指節間関節の屈曲拘縮を残すことが多い．

3）　指伸筋腱腱鞘滑膜炎

【病態】 指伸筋腱が伸筋支帯部で絞扼され，手指の伸展が障害される疾患である[9]．絞扼の原因は伸筋支帯部の肥厚，腱鞘滑膜炎による滑膜増殖，腱の肥大などである．

【治療】 初期では手背部の腫張のみであるが，指の伸展制限や手背部の疼痛を生じた場合は手術適応と考えている（**図4**）．手術は伸筋支帯の切開と滑膜切除術，腱のゆるみに対しては短縮術を行う．

【転帰・予後】 腱のゆるみや変性を生じる末期まで本症を自覚しないことが多いため，指の伸展制限を残すことがある．

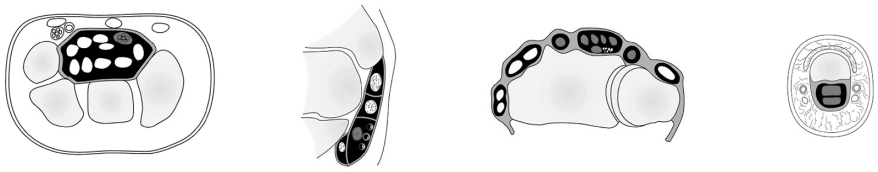

図1　synovial-ligament-amyloidosis-complex-syndrome

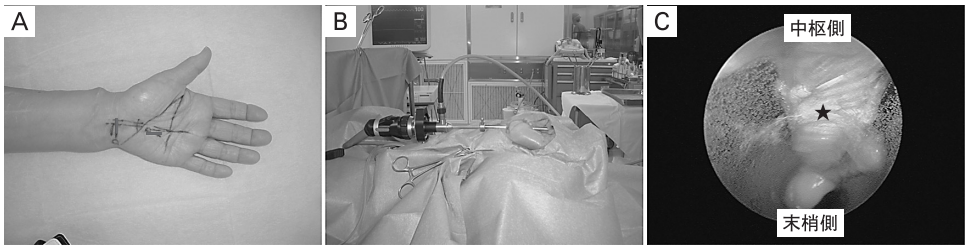

A：超音波による術前のマーキング　B：Cho法の術中写真　C：屈筋支帯の鏡視像（★印）

図2　鏡視下手根管開放術

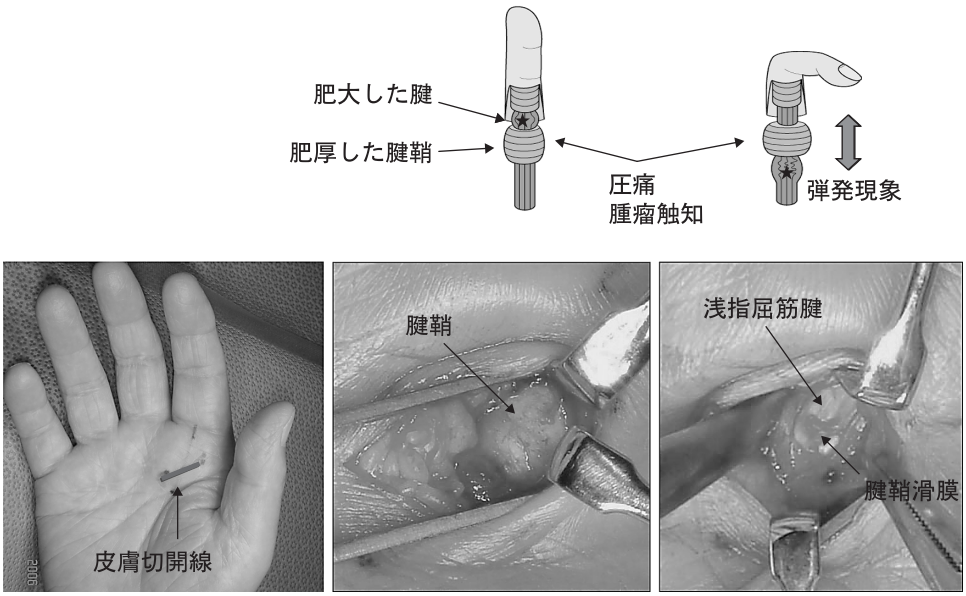

図3　ばね指

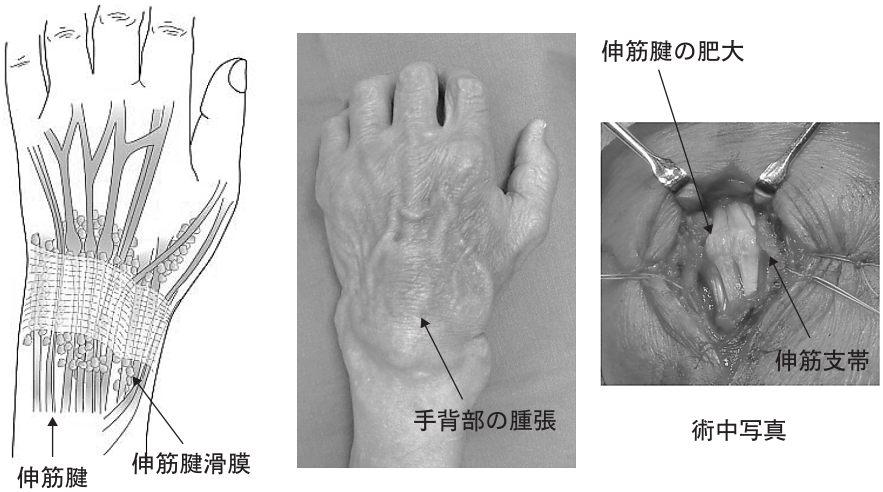

図4　指伸筋腱腱鞘滑膜炎

4）　その他

軟部組織に沈着したアミロイドにより引き起こされる肘部管症候群，ギオン管症候群，足根管症候群などの絞扼性神経障害，滑液胞炎などの疾患も手術の対象となることが多い．

3　アミロイド骨・関節症

1）　透析肩

【病態】 長期透析患者に起こる肩の激痛で，仰臥位肩痛を特徴とする疾患である．肩峰下滑液包や腱板といった軟部組織にアミロイドが沈着し，その内容量増加による内圧の上昇が主原因と考えられている．運動痛や可動域制限を伴うものは腱板損傷や関節破壊が存在することが多い．

【治療】 内科的治療である β_2-m 除去療法で肩痛の改善することが多く，推奨される治療法である[4, 5]．保存療法が無効の仰臥位肩痛に対しては，局所麻酔下の烏口肩峰靭帯解離・肩峰下滑腋包部分切除が除痛に有効との報告が多い（**図5**）[8, 10]．

【転帰・予後】 仰臥位肩痛の 92～94% は手術後 1～2 日で軽減し，疼痛に対する短期成績は良好である．再発例が術後 5 年以上で 15% あったとの報告，手術の無効例や術後 1～2 年での再発の報告などもあり，確立された治療法ではない．

2）　アミロイド骨嚢胞

【病態】 アミロイド線維が滑膜へ沈着し，破骨細胞が形成され，その結果として骨吸収が進行し骨嚢胞が

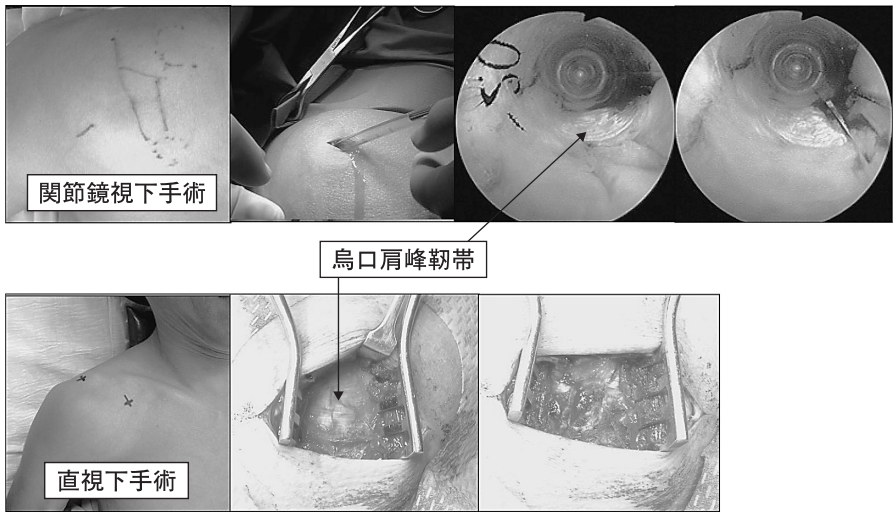

図5　透析肩の手術療法
烏口肩峰靭帯解離・肩峰下滑腋包部分切除術，横上腕靭帯切離術

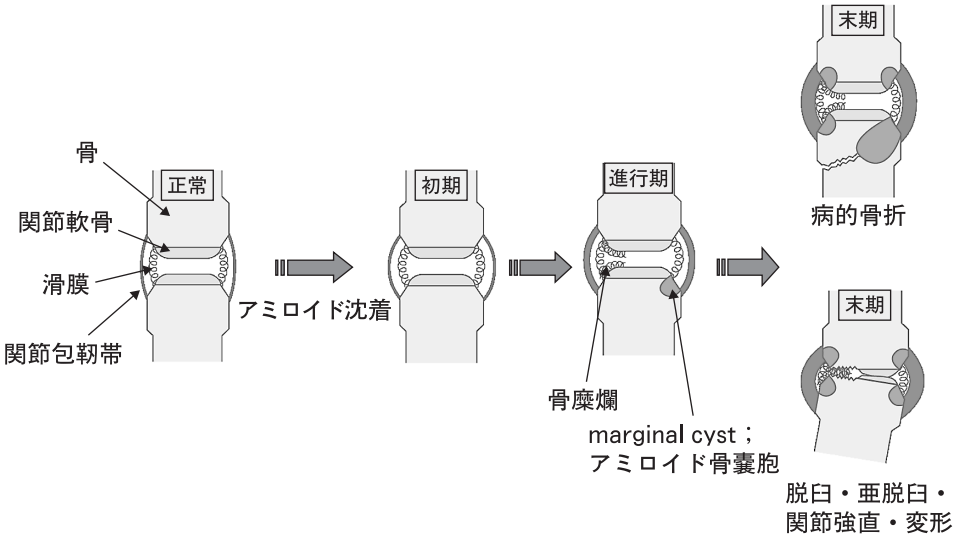

図6　アミロイド骨・関節症の病態

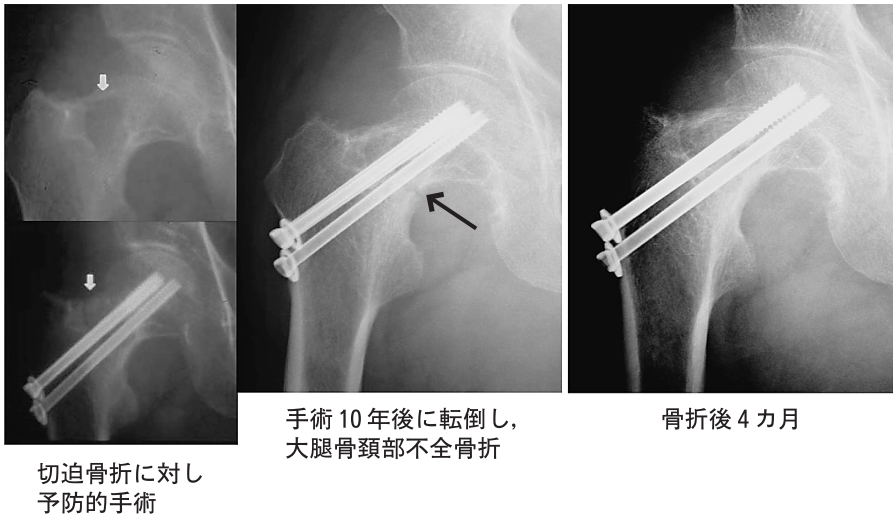

図7　予防的手術が奏功した症例

形成される．骨嚢胞による症状はないが，経過とともに増大し病的骨折を起こすことがある（**図 6**）．病的骨折の好発部位は大腿骨頚部，手根骨である．

【治療】 Harrington らは病変が 2.5 cm 以上か骨皮質の 50% 以上の骨破壊を切迫骨折と定義している[11]．大腿骨が切迫骨折の状態にある比較的若年者は，病的骨折の予防的手術が推奨される（**図 7**）[12, 13]．病的骨折を起こした場合は人工骨頭置換術が施行される[14]．

【転帰・予後】 予防的手術の予後は良好との報告が多い．

3） 透析脊椎症

【概念】 透析性脊椎症の特有の病態として，後縦靱帯，黄色靱帯，椎間板線維輪などへのアミロイド沈着により脊髄が圧迫され脊柱管狭窄症を引き起こす軟部増殖性病変と，椎体の骨・軟骨破壊が進行する骨破壊性病変の 2 型がある（**図 8**）[15]．発生頻度は全透析患者の 10〜20% 程度で，好発部位は頚椎部，ついで腰椎部である．

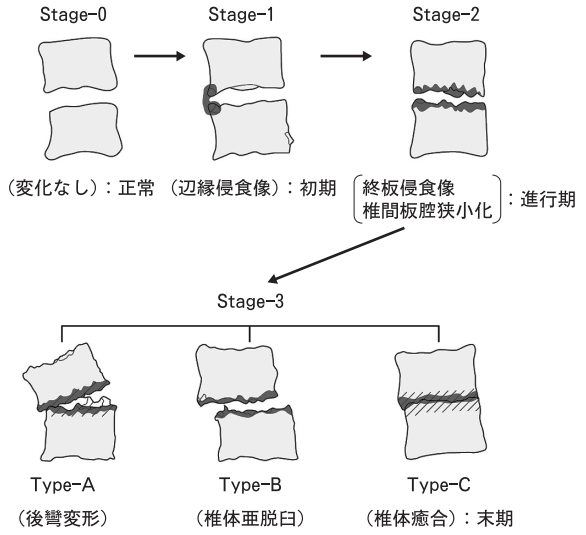

図 8　骨破壊性病変の病期分類とその進行

【症状】 症状は，椎骨の不安定性による頚肩部痛や腰臀部痛，神経根圧迫による放散痛，脊髄圧迫による手指の巧緻運動障害や歩行障害などの脊髄症状，馬尾圧迫による間歇性跛行など，退行性脊椎疾患と同じ症状である．

【治療】 治療原則について，頚部痛，腰痛および上肢や下肢に放散する神経根症状は自然緩解傾向を有しているため，保存療法が第一選択となる．脊髄症や馬尾障害は保存療法が奏功することは少ないため，手術療法を考慮しなければならない[16, 17]．頚部脊髄症に対する手術タイミングは“下肢の脱力やふらつきによる歩行障害が発症したとき”と考える．馬尾神経障害では自然緩解傾向は少ないため，保存療法の無効が明らかになった時点で手術療法が選択される（**図 9, 10**）．

【手術の全身合併症】 頻度は 12.5〜30.6% で，内訳は消化管出血，脳内出血，急性心筋梗塞，呼吸器疾患，電解質バランスなどである．死亡率は周術期 0〜7% で，死因は消化管出血，脳内出血，心不全，感染，術中の大量出血であり，周術期の管理が重要である．再手術率は十数パーセントで，腰椎に多く，原因は新たな不安定性の出現によることが多い．

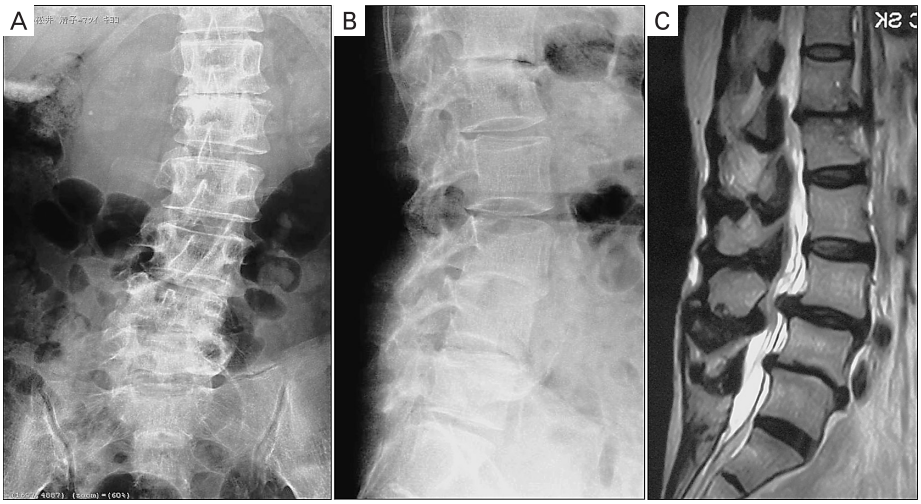

図 9　DSA による不安定型の透析性脊椎症（1）

症例は透析歴 30 年の 54 歳女性．主訴は腰痛と間欠跛行．単純 X 線正面象（A）では変性側彎，側面像（B）ではすべりを認める．MRI（C）で硬膜管の狭窄が見られる．

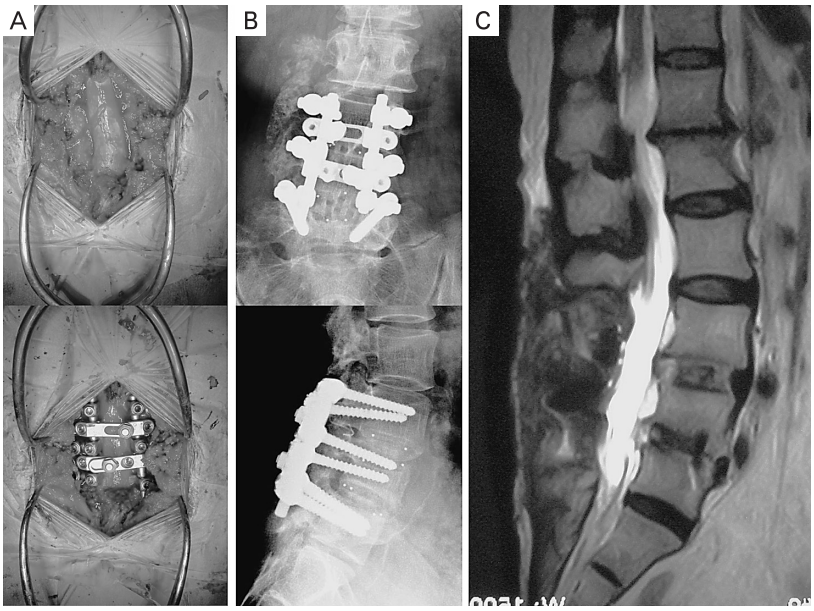

図 10　DSA による不安定型の透析性脊椎症（2）
脊柱管狭窄症に対して馬尾・神経根の除圧術（A），不安定症に対して脊椎固定術（PLIF）（B）を施行．手術時間は 186 分，出血量は 450 g．術後の MRI では硬膜管の圧迫は改善している（C）．

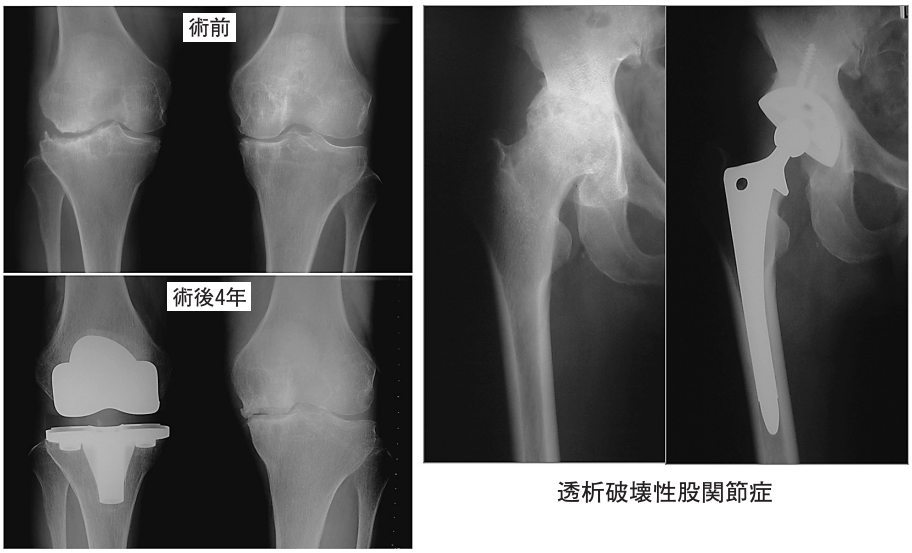

アミロイド膝関節症

透析破壊性股関節症

図 11　人工関節置換術

4）　その他

①　アミロイド膝関節症

積極的な治療を必要とする症例は少ないが，関節破壊が急速に進行する症例は人工膝関節置換術の適応である（**図 11**）．

②　破壊性股関節症

関節裂隙の急速な狭小化と股関節痛による歩行障害をきたす比較的希な疾患で，診断がつきしだい全人工股関節置換術が施行される（図 11）[18]．

③　アミロイド指関節症

遠位指節間関節 DIP の疼痛，屈曲変形をきたす疾患である．使用時のテーピングで対応できることが多いが，疼痛のため 3 カ月以上にわたって ADL 障害が持続する場合は関節固定術を行うこともある．

文　献

1）　Gejyo F, Yamada T, Odani S, et al.: A new form of amyloid protein associated with chronic hemodialysis

was identified as β_2-microglobulin. Biochem Biophys Res Commun, 129; 701-706, 1985.

2) 今井 亮：整形外科領域―骨・関節・腱・肢切断―．臨牀透析，19; 241-247, 2003.

3) 今井 亮，沖野功次，小野利彦：維持透析患者の整形外科疾患に対する周術期管理．維持透析患者の周術期管理; 大平整爾監修，診断と治療社，東京，pp. 123-128, 2007.

4) 下条文武，川口良人，原 茂子，他：透析アミロイドーシスに対する直接血液灌流型β_2-ミクログロブリン吸着器「リクセル」の臨床効果：前向き多施設コントロールβ_2-ミクログロブリン吸着器スタディ（βMACS）．腎と透析，46(4); 547-560, 1999.

5) 原 茂子：透析アミロイドーシスの治療対策．腎と骨代謝，14(1); 59-66, 2001

6) 本間則行，下条文武：ステロイド治療．透析フロンティア，12; 9-13, 2002.

7) 奥津一郎，浜中一輝，田邊恒成：長期透析患者の肩痛―透析患者における新しい疾患概念 Synovial-Ligament-Amyloidosis Complex Syndrome．MB Orthop, 9; 55-60, 1996.

8) 今井 亮，小野利彦，橋本哲也：アミロイド腱・関節症の内視鏡治療の適応は？．透析療法 これは困ったぞ，どうしよう！; 秋澤忠男編著，中外医学社，東京，pp. 140-148, 2006.

9) 森田裕之，田中一矢，勢納八郎，他：手背アミロイドーシスの10手術例の検討．腎と透析，(別冊); 66-67, 2006.

10) 橋詰博行，名越 充：透析患者における肩痛．整形外科最小侵襲手術ジャーナル，11; 2-8, 1999.

11) Harrington KD：Newtrends in the management of lower extremity metastases. Clin Orthop, 169; 53-61, 1982.

12) 福西成男，京 文靖，楊 鴻生，他：透析性アミロイド股関節症に対する手術療法．中部整災誌，47; 659-660, 2004.

13) 坂部智哉，今井 亮，前田耕三郎，他：予防的手術をおこなった大腿骨頚部アミロイド骨嚢腫の治療成績．Hip Joint, 29; 403-406, 2003.

14) 今井 亮，沖野功次，小野利彦，他：維持透析患者の大腿骨頚部骨折に対するセメントレス人工骨頭置換術の検討．腎と透析，(別冊); 41-45, 2007.

15) 宮本達也，小野利彦：破壊性脊椎関節症の外科的治療．透析患者の合併症とその対策; 日本透析医会，pp. 41-49, 1996.

16) 久野木順一：長期血液透析と脊椎障害―腰椎の透析性脊椎を中心に―．関節外科，22(11); 60-66, 2003.

17) 圓尾宗司：破壊性脊椎関節症（DSA）．透析アミロイドーシスと骨・関節障害; 圓尾宗司，井上聖士，楊 鴻生著，南江堂，東京，pp. 55-77, 2002.

18) 鈴木一恵，澁谷あすか，秋葉 隆，他：長期血液透析患者に認められる透析アミロイド股関節病変―女性血液透析患者12例のMRIスクリーニング結果―．透析会誌，40(3); 247-253, 2007.